

## Congresso de Neuro no Canadá

A Sociedade Brasileira de Neuro-radiologia Diagnóstica e Terapêutica (SBNRDT) informa que o exame para a obtenção do Certificado de Área de Atuação em Neuro-radiologia (Diagnóstica e Terapêutica) do Colégio Brasileiro de Radiologia e Diagnóstico por Imagem/AMB, será realizado em duas fases:

A primeira teórica acontecerá no dia 07/06/2009 (domingo) às 08h30 nos seguintes estados: SP, RJ, PA, DF, MG, PE e PR. A segunda fase será o exame prático que ocorrerá no dia 30/08/2009 (domingo) às 8h00.

O Congresso da Sociedade Americana de Neuroradiologia (ASNR) será em Vancouver (Canadá) entre os dias 16 e 21 de maio de 2009.

Realizado todos os anos, ora nos Estados Unidos, ora no Canadá, o Congresso da ASNR (American Society of Neuroradiology) será este ano na cidade de Vancouver. Trata-se de um Congresso bastante completo de neuroimagem, com aulas que se iniciam às 6h30 da manhã e se estendem até as 18 horas diariamente, com temas nas áreas de neuroimagem adulto e pediátrico, patologias espinhais e vários seminários sobre estudos funcionais

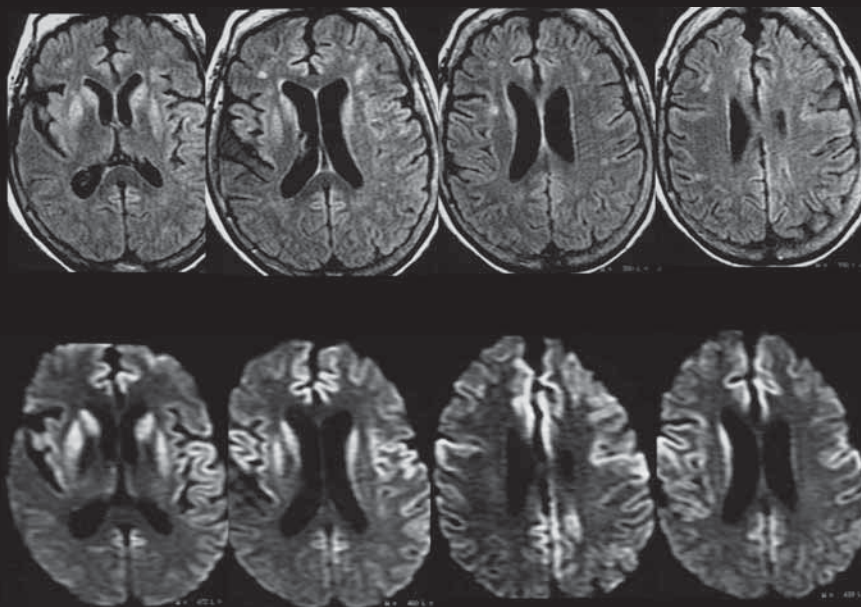
(difusão, perfusão, espectroscopia, BOLD e tensor de difusão)! Sem dúvida nenhuma é um dos Congressos mais abrangentes e atualizados na área de neuroimagem do mundo! Organize-se e participe!

Caro colega, você que é sócio da SBNRDT tem livre acesso on-line aos exemplares do AJNR! Acesse nosso site ([www.sbnrdt.org.br](http://www.sbnrdt.org.br)) e confira! Você que ainda não é sócio da SBNRDT acesse o site e torne-se membro da Sociedade que representa a Neuroradiologia nacional!

Dra. Lara A. Brandão  
PRESIDENTE DA SBNRDT

### Quiz: Caso 4 - Caro colega neurorradiologista, qual o seu diagnóstico?

Envie sua resposta para [sbnrdt@terra.com.br](mailto:sbnrdt@terra.com.br)



Fem., 67 anos. Há 4 meses iniciou perda de força progressiva, mioclonias, disartria, perda de memória. Vem piorando progressivamente

Envie também seu caso de neuroimagem adulto ou pediátrico para nosso e-mail. Informações com a secretária Joselaine.

### RESPOSTA DO CASO PUBLICADO NA EDIÇÃO Nº 253 (CASO 3)

Astrocitoma pilocítico

Acertadores: Dra. Cristiana Caires e Dr. Fábio de Menezes Duba