

# Inovação em Neuroimagem

Caros colegas, o XXXVIII Congresso Brasileiro de Radiologia se aproxima rapidamente!

É com grande satisfação que a Sociedade Brasileira de Neurorradiologia Diagnóstica e Terapêutica (SBNRDT) em parceria com os colegas Rodrigo Duarte e Leonardo Vedolin comunica a confirmação dos nossos palestrantes internacionais os Drs. A. James Barkovich e Dr. James Smirniotopoulos. A grade dos palestrantes nacionais está praticamente pronta.

Como mencionamos em edição anterior, estamos inovando a programação e organizando os assuntos de maneira que a neuroimagem será apresentada em módulos, conforme segue:

1 Módulo neuropediatria	4 Módulo neoplasias	7 Medula espinhal
2 Módulo vascular	5 Módulo infecção	8 Vascular e trauma
3 Módulo cabeça e pescoço	6 Doenças neurodegenerativas	9 Substância branca

Estamos certos de contar com a presença de todos para este que promete ser um grande evento!



Da Esq. para dir Drs. Daniela Considera, James Barkovich e Lara Brandão

Foto: Divulgação

## NOTÍCIAS

Foi realizado em 04 de abril de 2009, o VIII Simpósio de Neuroimagem Dra. Lara Brandão. Este simpósio já adquiriu tradição na cidade do Rio de Janeiro e este ano pôde contar com a presença de renomados nomes da neurorradiologia nacional como o Dr. Francisco Maciel Junior, do Hospital São Rafael (BA) bem como a participação internacional do Dr. A. James Barkovich da Universidade de São Francisco na Califórnia (EUA).

As aulas foram divididas em 2 salas: neuropediatria e neuroimagem adulto e geriátrica. Foi apresentada revisão geral de diversos assuntos na área de neuroimagem, bem como atualidades. Encerramos com nossa tradicional sessão interativa de casos.

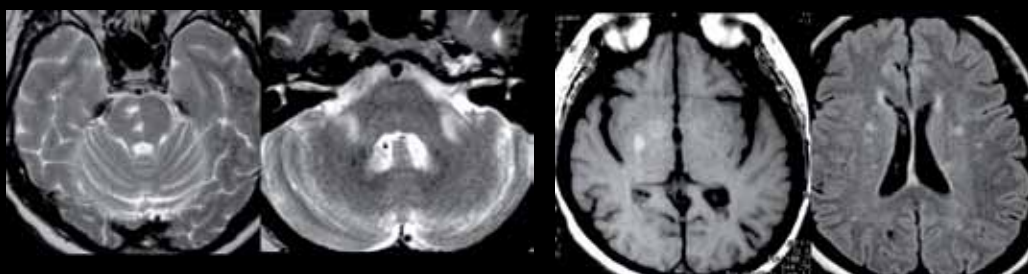
Esperamos nossos colegas radiologistas e neurorradiologistas para nosso Simpósio 2010!

Caro colega divulgue aqui seu evento de neuroimagem. Este espaço é nosso!

Dra. Lara A. Brandão  
PRESIDENTE DA SBNRDT

## Quiz: Caso 5 - Caro colega neurorradiologista, qual o seu diagnóstico?

Envie sua resposta para [sbnrdi@terra.com.br](mailto:sbnrdi@terra.com.br)



Fem., (L.Y. e S.) 49 anos. Diabética. Quadro de isquemia há 7 meses. Exame da época suspeitou de EM!  
Qual o seu diagnóstico?

Envie também seu caso de neuroimagem adulto ou pediátrico para nosso mail. Informações com a secretária Joselaine.

## RESPOSTA DO CASO PUBLICADO NA EDIÇÃO Nº 253 (CASO 4)

Demência de Creutzfeldt Jakob

Acertadores: Drs. Arnaldo Lobo, Cristina Caires, Fábio de Menezes Duba, João Moreno Filho, José Dilermando Gotardo, Leonardo Guilhermino Gutierrez, Lucas Lessa, Pablo Picasso de Araujo Coimbra, Paulo Marcelo Floss, Rodolfo Nobrega, Rodrigo André Lima de Oliveira, Paulo Roberto Wille, Romulo Gama, Océlio Cartaxo, Océlio Cartaxo Filho e Walter Teixeira de Paula Neto.