

Telessessão de neurorradiologia

Foi realizada no último dia 10 de julho às 12 horas a primeira reunião do grupo Interinstitucional de Neurorradiologia ligado a RUTE (Rede Universitária de Telemedicina) e a RNP que irão realizar telessessões por videoconferência, toda primeira sexta-feira de cada mês. Esta iniciativa teve origem no Grupo de Radiologia Pediátrica, sob a Coordenação da Prof. Dra. Alexandra Monteiro (coordenadora da Comissão de Telerradiologia do CBR), do qual fazem parte diversos hospitais universitários do país, há mais de quatro anos. Estiveram presentes nesta reunião do grupo da Neurorradiologia os seguintes doutores:

- 1 Prof. Dr. Alair Santos, representando a Universidade Federal Fluminense (UFF) e Vice-presidente do Colégio Brasileiro de Radiologia – Rio de Janeiro.
- 2 Dra. Lara A. Brandão, representando a Sociedade Brasileira de Neurorradiologia Diagnóstica e Terapêutica (SBNRDT), e também o CBR.

3 Prof. Dr. José Carlos Zirreta, representando a Universidade Estadual do Rio de Janeiro (UERJ)

4 Profs. Drs. Paulo Bahia e Emerson Gasparotto, representando a Universidade Federal do Rio de Janeiro (UFRJ).

As telessessões de neuroimagem serão feitas na forma de videoconferências e têm o propósito de integrar diferentes Serviços Universitários do País, divulgar conhecimentos, discutir dúvidas diagnósticas e de protocolos de exames, permitir a reciclagem dos médicos radiologistas e de outras especialidades correlatas, além de poderem ser apresentadas palestras ou conferências de temas específicos e de interesse geral. O foco é tele-educação, sessões em que os residentes de cada Serviço discutam os casos.

Num formato diferente das reuniões de residentes, tipo a Sessão Nicola Caminha da SBRad, na qual os casos são enviados antes para os debatedores, para estes se prepararem, as sessões de telemedicina em neurorradiologia trarão casos desconhecidos

pelos participantes, pelo menos inicialmente, conforme foi decidido nesta reunião. O objetivo é simular o dia-a-dia da clínica onde ao examinarmos um paciente precisamos estabelecer de pronto um protocolo para investigação adequada do mesmo e sugerir um diagnóstico, bem como os diagnósticos diferenciais mais importantes.

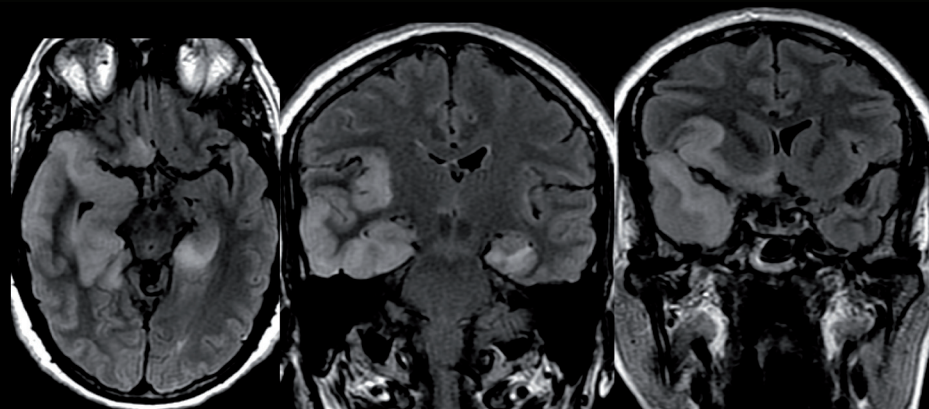
A primeira Telessessão de Neurorradiologia aconteceu no dia 07 de agosto. O acesso pôde ser feito via videoconferência nos hospitais ligados a RUTE, mas com o fornecimento via Internet, de forma que um maior número de colegas pudessem acessar de qualquer ponto do país, fato este divulgado no site do Telessaúde – Rio de Janeiro. Nesta primeira reunião foram discutidos 2 (dois) casos, sendo um da UFF e um da SBNRDT (representando o CBR). A próxima acontecerá no dia 04/09/09 das 12 às 13 horas.

Até lá,

Dra. Lara A. Brandão
PRESIDENTE DA SBNRDT

Quiz: Caso 8 - Caro colega neurorradiologista, qual o seu diagnóstico?

Envie sua resposta para sbnrdt@terra.com.br



Envie também seu caso de neuroimagem adulto ou pediátrico para nosso e-mail. Informações com a secretária Joselaine.

Fem., 53 anos. Há 1 semana teve cefaléia, desorientação e sonolência.. HAS+DM. Teve febre no dia do quadro que cedeu com 24h. Submetida a arteriografia e RM para esclarecimento.

Enviado pela Dra. Lara Brandão - Clínica Radiológica Luiz Felipe Mattoso

RESPOSTA DO CASO PUBLICADO NA EDIÇÃO Nº 257 (CASO 7)

Neuroacantocitose – Obs: O aspecto radiológico da neuroacantocitose é bastante semelhante ao da doença de Huntington, ambas cursando com atrofia do estriado. Este paciente, porém tinha uma irmã já falecida com o diagnóstico de neuroacantocitose e apresentava ainda acantócitos no sangue periférico

Acertador: Dr. Pablo Picasso de Araújo Coimbra