

CBR 10 E CONGRESSO DA SBNRDT 2010

Congresso Brasileiro de Radiologia e Congresso da Sociedade Brasileira de Neurorradiologia Diagnóstica e Terapêutica - SBNRDT 2010

Faltam apenas poucos dias para o próximo Congresso Brasileiro de Radiologia na cidade do Rio de Janeiro.

Durante o período de 09 a 11 de outubro teremos a oportunidade de compartilhar experiências com os colegas dos diversos estados do país e de revermos vários assuntos interessantes em neuroimagem.

Os Drs. Mauricio Castillo e Robert Hurst são os nossos convidados internacionais para o módulo de neuroimagem diagnóstica.

Teremos paralelamente um programa de neurointervenção que abordará os seguintes temas:

1. Evolução no tratamento endovascular dos aneurismas cerebrais – Balões, coils, remodelling, stents;

2. Tratamento endovascular dos aneurismas cerebrais com uso de Flow Diverters Stents (Conceito e perspectivas atuais);

3. Fístulas durais complexas - possibilidades terapêuticas atuais (via arterial, via venosa);

4. Tratamento endovascular das MAVs cerebrais com Ônix (o que mudou nas indicações e resultados);

5. Angioplastia da carótida cervical;

6. Stroke – diagnóstico, tratamento e perspectivas atuais;

7. Tratamento endovascular do AVC Isquêmico – métodos e indicações atuais;

8. Estenoses intracranianas – possibilidades terapêuticas.

Os palestrantes convidados para o módulo de neurointervenção são os Drs. Márcio Sampaio (RJ), Laurent Spelle (França), Ronie Leo Piske (SP), José

Guilherme Caldas (SP), Sheila Martins e Vitor Pereira (Suíça).

Teremos ainda nesta mesma data eleição para a presidência do CBR, bem como para a presidência da SBNRDT, que será realizada no sábado, dia 09/10.

Contamos com a presença de todos.

Até lá.

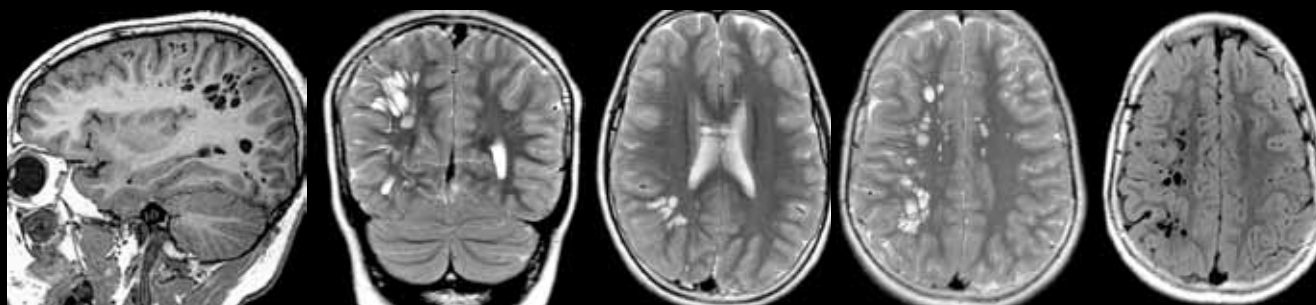
Torne-se membro da SBNRDT

Informações podem ser obtidas com a secretária da Sociedade – Sra. Joselaine pelo e-mail: sbnrdt@terra.com.br.

Dra. Lara A. Brandão
PRESIDENTE DA SBNRDT

Quiz: Caso 21 - Caro colega neurorradiologista, qual o seu diagnóstico?

Envie sua resposta para sbnrdt@terra.com.br



Ian Pereira, 9 anos, cefaleia. Tem manchas hipocrômicas no tórax, abdome, glúteos e perna esquerda. Sem convulsões.

RESPOSTA DO CASO PUBLICADO NA EDIÇÃO Nº 270 (CASO 20)

Meduloblastoma

Acertador

Sem acertador