

I Encontro Rio-Minas-Espírito Santo de Radiologia



Da esq. para a dir.: Drs. Carlos Alberto Martins de Souza, Raquel Amaral, Sebastião Tramontin, Cristiano V. de Barros, Leonardo Avanza, Lara Brandão e Marcelo Garcia

Foi realizado, com apoio do Colégio Brasileiro de Radiologia e Diagnóstico por Imagem (CBR), nos dias 21 e 22 de agosto o I Encontro Rio-Minas-Espírito Santo de Radiologia, no Hotel Ilha do Boi, na cidade de Vitória (ES). Organizado pelo Dr. Leonardo Amaral, presidente da Sociedade Espírito-santense de Radiologia, o encontro transcorreu em dois auditórios com aulas simultâneas. Temas variados em medicina da mulher foram discutidos no auditório 2, enquanto o auditório 1 ficou

reservado à neuroimagem e imagem em patologias da cabeça e pescoço.

Tive a oportunidade de participar do evento como palestrante e pude conferir o alto nível das palestras dos neurorradiologistas locais, os Drs. Leonardo Avanza, Raquel Amaral e Cristiano V. de Barros, assim como do Dr. Marcelo Garcia que esteve presente representando o Estado de Minas Gerais e abordou de forma clara e objetiva linfomas e patologias vasculares da cabeça e pescoço.

Os demais temas abordados foram demência de Alzheimer e demências não Alzheimer, distúrbios de movimento (Parkinson e síndromes parkinsonianas), tumores intracranianos (difusão, perfusão, espectroscopia, BOLD e tratografia), infecções do SNC e angio-TC e angio-RM em cabeça e pescoço.

O evento foi prestigiado pelos Drs. Sebastião Tramontin, presidente do CBR, Manoel Aparecido G. da Silva, ouvidor do CBR, João Paulo Matushita,

vice-presidente da Região Sudeste - CBR e Carlos Alberto Martins de Souza, presidente da Sociedade Brasileira de Radiologia.

A SBNRDT gostaria de parabenizar os organizadores do evento pelo brilhantismo das apresentações e pela organização impecável.

XIII Congresso Internacional de Neurorradiologia- Puerto Vallarta- México

Foi realizado entre os dias 17 e 19 de setembro o XIII Congresso Internacional de Neurorradiologia do México, no Hotel Sheraton Buganvilias, na cidade de Puerto Vallarta.

Organizado pela Sociedade Mexicana de Neurorradiologia Diagnóstica e Terapêutica, o evento foi presidido pelo Dr. Roberto Corona Cedillo e teve a organização científica do Dr. Roger A. Carrillo Mezo.

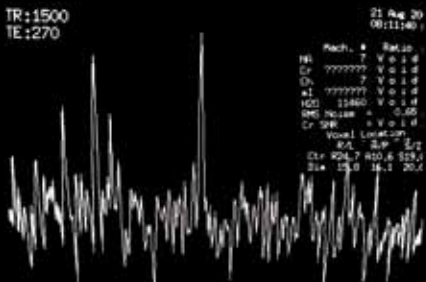
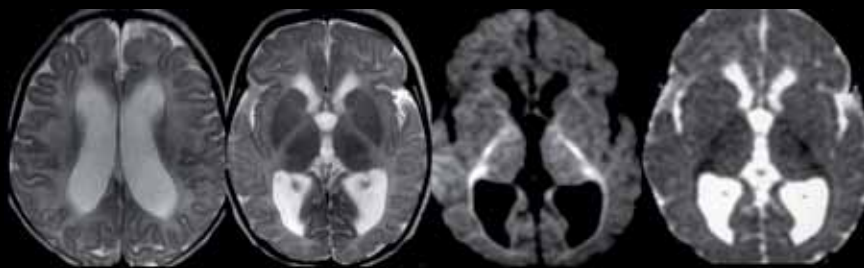
Este foi mais um evento Internacional em neuroimagem onde a neurorradiologia brasileira se fez presente.

Dra. Lara A. Brandão
PRESIDENTE DA SBNRDT

Quiz: Caso 9 - Caro colega neurorradiologista, qual o seu diagnóstico?

Envie sua resposta para sbnrdt@terra.com.br

Envie também seu caso de neuroimagem adulto ou pediátrico para nosso e-mail. Informações com a secretária Joselaine.



Fem., 2 meses e 2 dias

Logo após nascimento apresentou hipotonia importante que persiste, não sugava. Fez hipoglicemia e cianose-foi internada- ficou em ventilação mecânica. Não sustenta a cabeça, não fixa o olhar. Tem convulsões tônicas desde a primeira semana de vida, não responsivas a tratamento.

EEG- ondas surto supressão

Enviado pela Dra. Lara Brandão - Clínica Radiológica Luiz Felipe Mattoso

RESPOSTA DO CASO PUBLICADO NA EDIÇÃO Nº 258 (CASO 8)

Encefalite Herpética

Acertadores: Drs. Fábio de Menezes Duba, Germano de Almeida Fleming, Pablo Picasso de Araujo Coimbra, Pedro Erthal de S. Vianna e Walter Teixeira de Paula Neto