

Informativo da Neuroimagem

## Prova Prática de Neurorradiologia

O Colégio Brasileiro de Radiologia e Diagnóstico por Imagem (CBR) realizou entre os dias 28 e 30 de agosto, no hotel Maksoud Plaza, em São Paulo (SP), a prova prática para a concessão do Título de Especialista e Certificado de Área de Atuação. Tivemos ao todo 6 (seis) candidatos para a área de neurorradiologia diagnóstica e 6 para neurorradiologia terapêutica, todos com nível bastante elevado.

O resultado final da prova foi divulgado no dia 28 de setembro de 2009, no novo portal do CBR: [www.cbr.org.br](http://www.cbr.org.br).

### XIII Congresso Internacional da Sociedade Mexicana de Neurorradiologia Diagnóstica e Terapêutica

Com público de cerca de 250 pessoas, foi realizado entre os dias 16 e 19 de setembro o XIII Congresso Internacional

da Sociedade Mexicana de Neurorradiologia Diagnóstica e Terapêutica, em Puerto Vallarta.

Estivemos presente ao evento e pudemos conferir o alto nível da organização, bem como das palestras que abordaram os mais diversos temas em neuroimagem diagnóstica da coluna e SNC do adulto e infância, tais como tumores, demência, epilepsia, esclerose múltipla, infecções, malformações corticais, doença degenerativa espinhal e mielopatias, assim como as aplicações clínicas da espectroscopia, perfusão e difusão tensorial.

Assuntos diversos na área de neurorradiologia terapêutica também foram discutidos como vertebroplastia, cifoplastia, manejo dos aneurismas e malformações vasculares.

O evento foi encerrado com cerimônia de gala onde foi narrada a história da fundação da Sociedade Mexicana de Neurorradiologia.

## CBR 09

Após meses de organização a SBNRDT juntamente com os Drs. Rodrigo Duarte e Leonardo Vedolin tem a honra de convidar a todos para as aulas de neurorradiologia que serão proferidas durante os dias 09, 10 e 11 de outubro no Centro de Convenções da PUC na cidade de Porto Alegre (RS).

Foi com grande empenho e organização que finalizamos com antecedência o programa de neuroimagem, que conta com palestrantes nacionais de diversos estados e, este ano, com dois palestrantes internacionais de renome: Dr. James Barkovich e Dr. James Smirniotopoulos.

Esta é sem dúvida uma grande oportunidade para trocarmos experiências. Desejamos um bom congresso a todos.

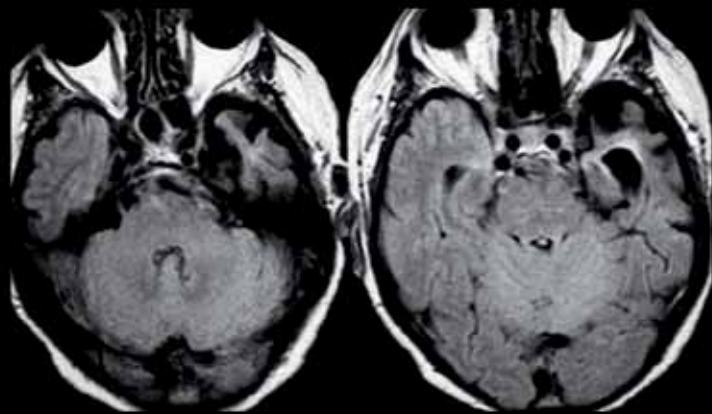
Cordialmente,

Dra. Lara A. Brandão  
PRESIDENTE DA SBNRDT

## Quiz: Caso 10 - Caro colega neurorradiologista, qual o seu diagnóstico?

Envie sua resposta para [sbnrdt@terra.com.br](mailto:sbnrdt@terra.com.br)

Envie também seu caso de neuroimagem adulto ou pediátrico para nosso e-mail. Informações com a secretária Joselaine.



Fem., 70 anos. Dificuldade de compreensão da linguagem.

Enviado pela Dra. Lara Brandão - Clínica Radiológica Luiz Felipe Mattoso

## RESPOSTA DO CASO PUBLICADO NA EDIÇÃO Nº 259 (CASO 9)

Hiperglicinemia não cetótica neonatal

Obs.: como o fechamento desta edição foi antecipado, os acertadores do caso 9 e 10 serão publicados conjuntamente no Boletim do CBR-Novembro.