

Neuroimagem brilha em evento

CBR 09 em Porto Alegre – Sucesso Absoluto!

A Sociedade Brasileira de Neuroradiologia Diagnóstica e Terapêutica (SBNRDT) agradece a expressiva participação de todos os colegas da área de neuroradiologia – congressistas e palestrantes – no Congresso realizado entre os dias 09 e 11 de outubro passado. Foi com muita satisfação que recebemos a todos e assistimos 3 dias de Congresso com sala cheia!

Ao lado dos Drs. Leonardo Vedolin e Rodrigo Duarte, peças-chaves na organização do evento, recebemos muitos cumprimentos pela organização dos módulos e pela programação científica!

A SBNRDT viabilizou junto ao CBR a vinda de dois palestrantes internacionais de renome: Dr. James Barkovich, da Universidade de São Francisco e Dr. James Smirniotopoulos da AFIP-Washington,

que, ao lado de uma equipe de grandes radiologistas nacionais, brilharam ainda mais o evento.

Para garantir uma abordagem didática os assuntos foram agrupados em módulos (neuropediatria, vascular, cabeça e pescoço, neoplasias, infecções, doenças neurodegenerativas, doenças da medula, hemorragia, trauma e substância branca).

Temas sempre atuais como perfusão, espectroscopia e difusão também foram abordados.

Já estamos trabalhando na organização do CBR 10 na cidade do Rio de Janeiro, para garantir a todos um grande e completo evento de neuroimagem!

Prova para Certificado de Área de Atuação

É com muita satisfação que anunciamos na nossa página a lista dos aprovados nas áreas de neuroradiologia diagnóstica e terapêutica da prova para certificado de atuação, já divulgada no novo portal do CBR em 28 de setembro:

Aprovados da área de neuroimagem diagnóstica

João Moreno Filho
Lautonio Junior Loureiro

Pablo Picasso Coimbra
Paolo Antonio Cava
Rodrigo Cerqueira Bomfim
Victor Manuel Tolentino

Aprovados da área de neurointervenção

Carlos Clayton Macedo De Freitas
Eric Homero Paschoal
Expedito Aguiar Bacelar Junior
Rodrigo Peres Ignácio
Salassie Antonio Mansur

Agradecemos aos Drs. Henrique Carrete e Fátima Aragão que fizeram parte da banca da prova de neurodiagnóstica e aos Drs. Carlos Gustavo Coutinho Abath, Elias Rabahi, José Carlos Zirreta e Paulo Passos Filho, que fizeram parte da banca de neurointervenção.

Parabéns aos aprovados.

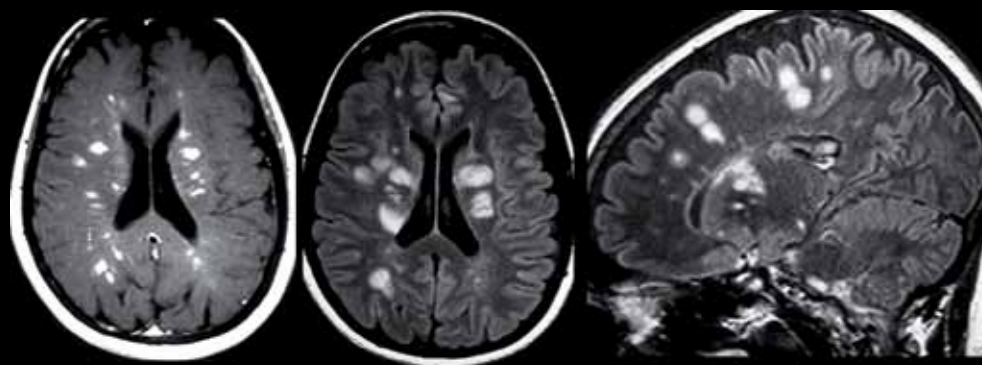
Faça parte da SBNRDT! Envie um e-mail para: sbnrdt@terra.com.br e saiba como ser membro do órgão do CBR que representa a neuroradiologia nacional.

Cordialmente,

Dra. Lara A. Brandão
PRESIDENTE DA SBNRDT

Quiz: Caso 11 - Caro colega neurorradiologista, qual o seu diagnóstico?

Envie também seu caso de neuroimagem adulto ou pediátrico para nosso e-mail. Informações com a secretária Joselaine.



Fem., 47 anos. Redução da sensibilidade a esquerda. Uma semana antes teve diarreia, sonolência e anorexia.

Envie sua resposta para sbnrdt@terra.com.br

RESPOSTA DO CASO PUBLICADO NA EDIÇÃO Nº 259 (CASO 9)

Hiperglicinemia não cetótica neonatal | Acertadores: Drs. Cristiana Caires, Daniel Gurgel Fernandes Távora, Fábio de Menezes Duba, José Luiz Masson de Almeida Prado, Rodrigo Cerqueira Bomfim, Rômulo Lopes Gama, Thiago Junqueira Franco e Walter Teixeira de Paula Neto.

RESPOSTA DO CASO PUBLICADO NA EDIÇÃO Nº 260 (CASO 10)

Demência Semântica (variante temporal da degeneração lobar fronto-temporal) | Acertadores: Drs. Jose Luiz Masson de Almeida Prado, Rômulo Lopes Gama e Thiago Junqueira Franco